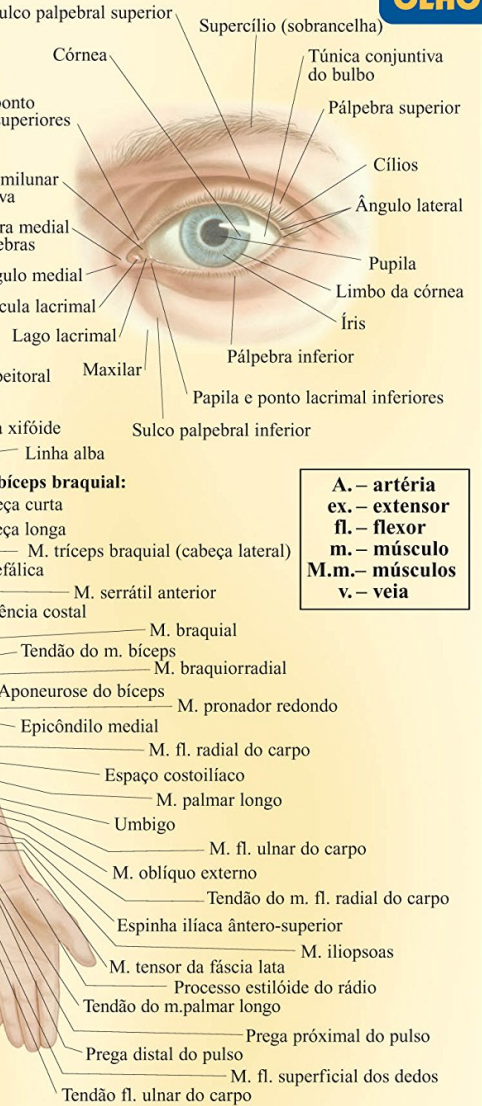
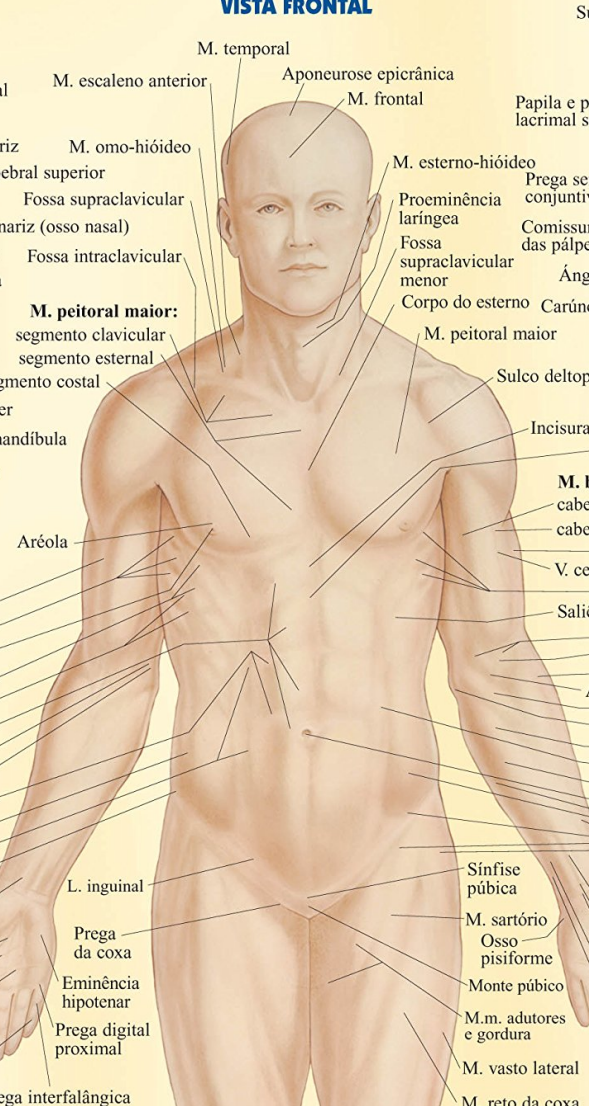
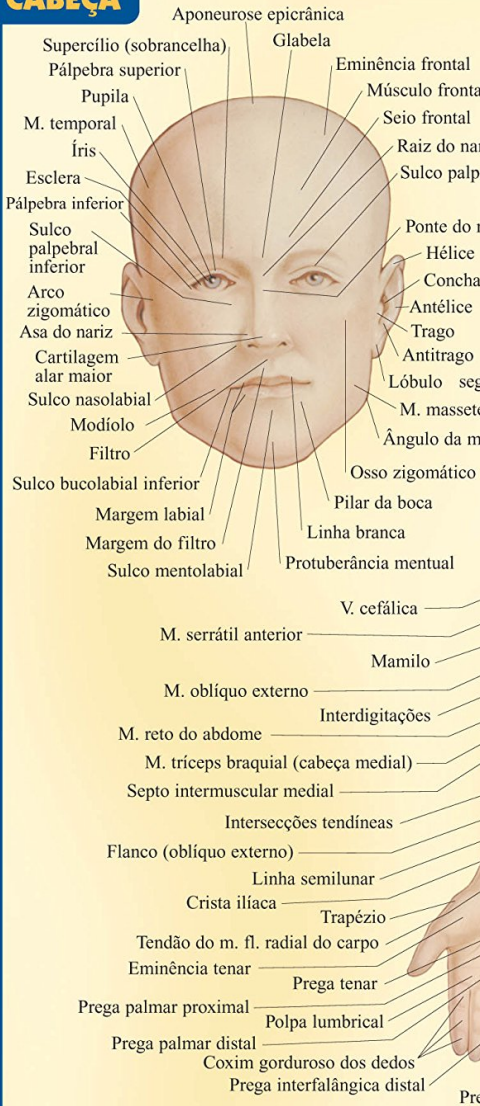


Resumão

M E D I C I N A - 1 8

ANATOMIA DE SUPERFÍCIE

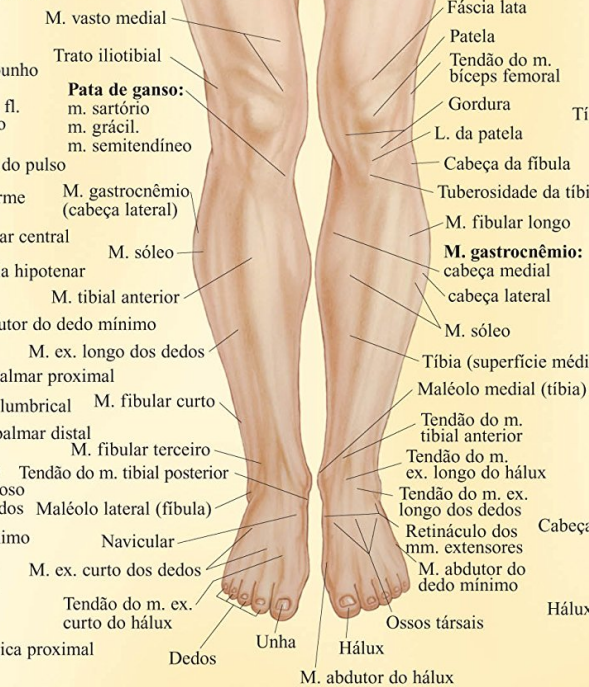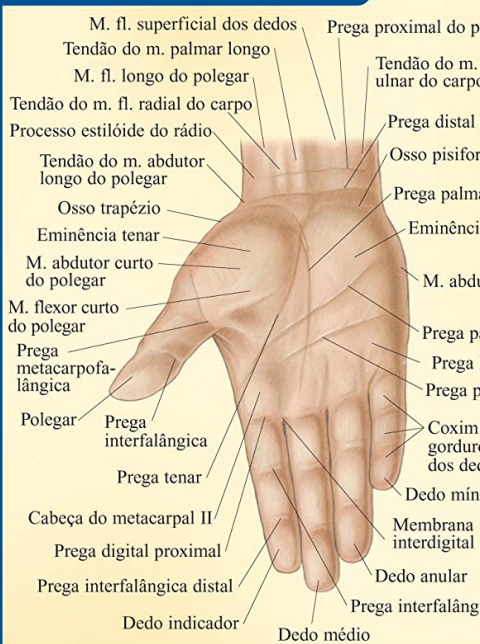CABEÇA



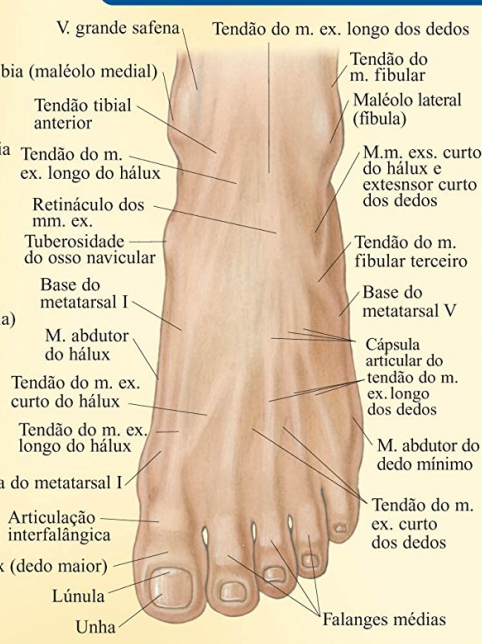OLHO

A. – artéria
ex. – extensor
fl. – flexor
m. – músculo
M.m. – músculos
v. – veia

MÃO DIREITA VISTA PALMAR



PÉ ESQUERDO VISTA DORSAL



Resumo de Anatomia Superficial

Cerca de duas dezenas de imagens, que permitem centenas de identificações anatômicas pelo lado externo do corpo. Vista frontal, vista posterior e vista lateral do corpo humano. Vista frontal e vista lateral da cabeça, com destaques para o olho, a orelha, a boca e o nariz.

Braços e pernas, com destaques para a mão (vista palmar e vista dorsal) e o pé (vista dorsal e vista plantar). E ainda: axila e seio, quadril feminino e quadril masculino.

[Acesse aqui a versão completa deste livro](#)